

ALMA MATER STUDIORUM – UNIVERSITA' DI BOLOGNA
CAMPUS DI CESENA
SCUOLA DI INGEGNERIA E ARCHITETTURA
CORSO DI LAUREA IN INGEGNERIA BIOMEDICA

L'informazione di fase per la valutazione della perfusione
epatica in ecografia

Elaborato in
Laboratorio di Ingegneria Biomedica

Relatore
Cristiana Corsi

Presentata da
Sofia Cecchini

Correlatore
Dario Turco

Sessione Ottobre 2015

Anno Accademico 2014/2015

Indice

| | |
|---|----------------|
| Introduzione | pag. 4 |
| Capitolo 1: IPERTENSIONE PORTALE NELLE PATOLOGIE | |
| EPATICHE | pag. 6 |
| 1.1 Il fegato e le sue funzioni..... | pag. 6 |
| 1.2 Il circolo splancnico | pag. 10 |
| 1.3 L'ipertensione portale..... | pag. 14 |
| 1.4 Manifestazioni cliniche | pag. 15 |
| 1.5 Diagnosi e misura di HVPG | pag. 16 |
| 1.6 Classificazione dell'ipertensione portale | pag. 18 |
| 1.7 Tecnica gold standard per la valutazione dell'ipertensione portale..... | pag. 19 |
| Capitolo 2: TECNICHE NON INVASIVE PER LA MISURA | |
| DELL'IPERTENSIONE PORTALE | pag. 22 |
| 2.1 Elastografia..... | pag. 23 |
| 2.2 Dynamic Contrast-Enhancement Ultrasound | pag. 28 |
| 2.3 Determinazione dell'ipertensione portale tramite l'analisi delle immagini DCEUS..... | pag. 30 |
| Capitolo 3: L'INFORMAZIONE DI FASE NELLA | |
| CORREZIONE DEGLI ARTEFATTI DA MOVIMENTO | pag. 35 |
| 3.1 Tecniche tradizionali per correggere gli artefatti da movimento | pag. 35 |
| 3.2 L'informazione di fase nel caso monodimensionale: il segnale analitico | pag. 38 |

| | |
|--|----------------|
| 3.3 Il segnale monogenico..... | pag. 40 |
| 3.4 Applicazione della teoria basata sul segnale monogenico in ecografia..... | pag. 43 |
| 3.5 Test su immagini ecografiche..... | pag. 45 |
| Conclusioni | pag. 51 |
| Bibliografia | pag. 53 |

Introduzione

L'elaborato illustra una possibile soluzione al problema della correzione del movimento respiratorio in dati ecografici di perfusione epatica per la determinazione della pressione portale. La tecnica proposta si basa sul segnale monogenico e sull'informazione di fase dell'immagine.

Il primo capitolo descrive la struttura e le funzioni del fegato, con una particolare focalizzazione sulla circolazione epatica. Viene illustrato il Vascular Corrosion Casting, tecnica utile per verificare la struttura anatomica vascolare epatica ed ottenere importanti informazioni riguardo le dimensioni dei vasi. Infatti la conoscenza del circolo portale è fondamentale per la diagnosi, la prognosi e la cura delle malattie epatiche croniche, in particolar modo della cirrosi epatica. Si evidenzia come, con il progredire dell'ipertensione portale, la circolazione risulti sempre più disorganizzata e dominata dall'insorgere di circoli collaterali, varici e fibrosi. Vengono poi illustrate le tecniche utilizzate in clinica per valutare la pressione portale.

Nel secondo capitolo vengono descritte le principali tecniche non invasive utilizzate per la misura della pressione portale. Tra esse l'elastografia, con cui è possibile quantificare la fibrosi epatica, strettamente correlata all'ipertensione portale. Inoltre, vengono descritte le tecniche di ecografia dinamica con mezzo di contrasto (DCE-US) che, a differenza delle tecniche ecografiche tradizionali, permettono una migliore visualizzazione di macro- e micro-circolazione epatica, grazie alla rottura delle microbolle presenti nel mezzo di contrasto. In un recente studio, anch'esso illustrato nel capitolo, viene proposta una nuova tecnica che permette di stabilire il valore della pressione portale a partire dai dati DCE-US in modo non invasivo. Dalle curve intensità-tempo dei pixel delle immagini ecografiche è possibile infatti costruire dei grafi, a partire dai quali si calcola un coefficiente di clustering, indice dell'organizzazione della circolazione epatica. I risultati dello studio mostrano come i soggetti sani possiedano una rete fortemente connessa e un elevato coefficiente di clustering ($C=0.4447$) mentre i pazienti aventi cirrosi presentano una rete con poche connessioni e un basso coefficiente di clustering ($C=0.0288$). In

particolar modo, pazienti con $HVPG \geq 10 \text{ mmHg}$ mostrano una rete vascolare epatica più disordinata, con meno connessioni e coefficiente di clustering inferiore rispetto ai pazienti aventi $HVPG < 10 \text{ mmHg}$. Tuttavia, in presenza di movimenti del paziente, dovuti alla respirazione, tale stima non invasiva è risultata essere non affidabile. Di conseguenza, in questa tesi viene testato un metodo per la correzione del movimento in-plane dovuto al respiro.

Nel terzo capitolo vengono dapprima descritte le tecniche classiche che utilizzano la conservazione della luminosità dei pixel per correggere l'immagine ecografica da artefatti di movimento. Tali tecniche sono tuttavia impraticabili durante l'ecografia con mezzo di contrasto, poiché durante la perfusione viene violata l'ipotesi della costanza della luminosità. In questo elaborato, viene proposto un nuovo metodo basato sull'informazione di fase ricavata dal segnale monogenico dell'immagine. Il segnale monogenico è un'estensione N-dimensionale del segnale analitico che consente tramite la trasformata di Riesz di calcolare la fase dell'immagine, la quale risulta essere robusta alla variazione di intensità. I risultati qualitativi del test di questo metodo su dati DCE-US epatici vengono proposti al termine del capitolo III.

CAPITOLO 1

IPERTENSIONE PORTALE NELLE PATOLOGIE EPATICHE

1.1 Il fegato e le sue funzioni [1] [2]

Il fegato è una ghiandola extramurale anficrina (a secrezione endocrina ed esocrina). Si trova a destra nella parte più alta della cavità addominale ed è posizionato sotto il diaframma e vicino al colon trasverso e allo stomaco. È l'organo di dimensioni maggiori nell'organismo (pesa circa 1-1,5 chili per una lunghezza di circa 24-28 centimetri). Nel fegato si riconoscono principalmente quattro tipi di cellule: gli *epatociti* che costituiscono la maggior parte dell'intero organo e sono il centro di tutte le attività funzionali del tessuto epatico; le *cellule sinusoidali endoteliali* che delimitano il percorso del sangue dall'ingresso nell'organo alla sua uscita, permettendo lo scambio continuo di molecole in esso contenute con gli epatociti; le *cellule di Kupffer*, anche chiamate più genericamente macrofagi, hanno il compito di eliminare cellule morte ed altre importanti funzioni legate al sistema immunitario; le *cellule stellate o di Ito*, supportano la straordinaria capacità del fegato di rigenerarsi, ad esempio dopo lesioni o interventi chirurgici, producendo a partire dalla vitamina A, collagene e reticolina, che permettono di ricostituire le aree del tessuto danneggiate.

Funzioni- Il fegato svolge funzioni essenziali per l'omeostasi metabolica. In condizioni di riposo mantiene l'omeostasi metabolica nella norma anche se soltanto il 20% degli epatociti è funzionante, mentre in caso di malattie epatiche, stimoli di media entità, come un pasto o un carico di glucosio, mettono in evidenza anomalie nel metabolismo.

Contribuisce, infatti, al metabolismo di:

-glucidici: tramite glicogenesi, gluconeogenesi e glicogenolisi che sono alla base della regolazione della glicemia

-lipidi: controlla sintesi, degradazione, esterificazione ed escrezione del colesterolo

-proteine: contribuisce alla sintesi di fibrinogeno, protrombina e quasi tutti i fattori plasmatici della coagulazione

-composti azotati non proteici: produce urea, acido urico, eparina, ecc.

-vitamine

-acidi biliari: produce la bile, un liquido vischioso di colore giallo scuro formato in prevalenza da acqua e acidi biliari che permette la digestione dei grassi e delle vitamine A, D, E, K liposolubili. La bile prodotta dal fegato passa in parte direttamente nel duodeno, in parte nella cistifellea, che la conserva immagazzinata fino al momento in cui i grassi arrivano dallo stomaco all'intestino. A quel punto viene riversata nel duodeno per provvedere alla sintesi dei grassi. Si trova nei canalicoli biliari.

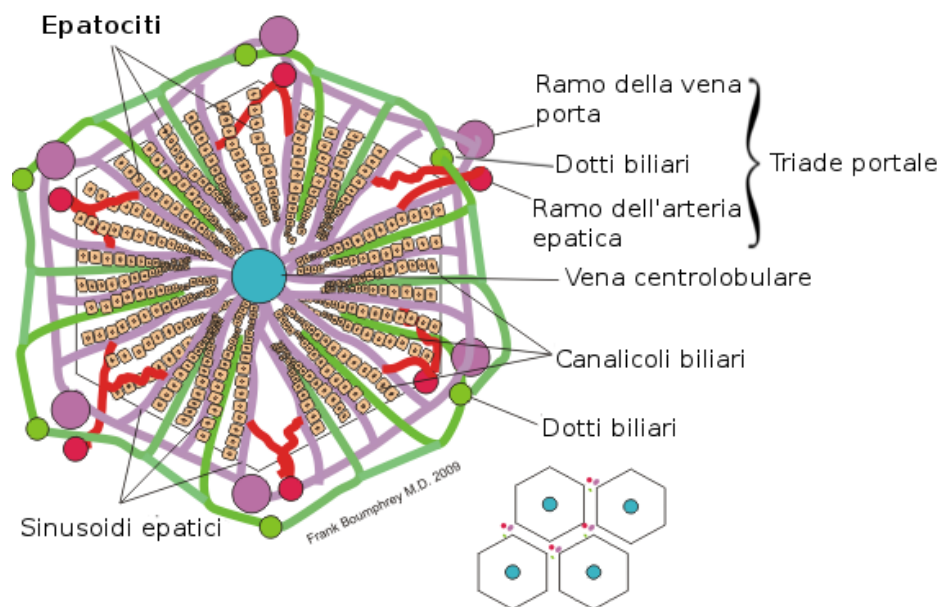
-formazione e metabolismo dei pigmenti biliari

Esercita un'importante funzione di *deposito*: contiene il più importante deposito di glicogeno, che rappresenta circa il 6-7% del peso totale del fegato. Esercita infine: funzioni escretorie ovvero l'escrezione nella bile epatica dei suoi costituenti normali, escrezione di farmaci, coloranti e mezzi di contrasto fissati dal fegato attraverso la bile; funzioni di detossificazione e di degradazione; funzioni protettive tramite le cellule di Kupffer.

Anatomia funzionale- Il fegato, secondo una prima classificazione macroanatomica, è suddivisibile in quattro lobi: destro, sinistro, quadrato e caudato.

Il parenchima epatico è costituito da lamine dalla struttura tridimensionale complessa e composte da un singolo strato di cellule, ovvero gli epatociti, le cellule principali del fegato che svolgono la quasi totalità delle sue funzioni metaboliche. Ciascuna lamina di epatociti è separata dall'altra da un sinusoidale venoso, derivante dalla ramificazione della vena porta che decorre nello spazio portale.

Una delle unità funzionali del fegato, la più grande in scala, è il lobulo epatico (Fig.1). Si tratta di una struttura dalla forma pseudo-esagonale il cui scheletro è rappresentato da lamine di epatociti separate dai sinusoidi venosi derivanti dalla ramificazione venosa portale. Agli spigoli è presente la cosiddetta *triade portale* formata da una venula portale terminale o vena intralobulare (ramificazione della vena porta), un'arteriola epatica terminale (derivante dall'arteria epatica) da un canalicolo biliare (contenente la bile, che fluisce in direzione opposta a quella del sangue), da vasi linfatici e da nervi. Al centro di ciascun lobulo scorrono invece le vene centrolobulari, che rappresentano l'origine delle vene sovraepatiche. Le lamine non si limitano ad espandersi a raggiera da una vena centrolobulare tributaria delle vene epatiche, ma si dispongono tridimensionalmente in strutture ramificate e difficilmente schematizzabili.



Struttura del lobulo epatico

Figura 1. Lobulo Epatico

In alternativa al lobulo, si può utilizzare un modello anatomico-funzionale, ovvero l'acino epatico (o lobulo acinare), che tiene conto delle differenze fra le concentrazioni ematiche di ossigeno e della maggiore presenza di fattori nutritivi e ormoni negli spazi portali, piuttosto che in corrispondenza della vena centro lobulare.[7] L'acino si interpone tra due o più venule

epatiche terminali (note anche come centrali o centrolobulari), che costituiscono il suo asse maggiore, e con le quali si connettono i suoi vasi epatici. L'asse minore è costituito approssimativamente da un lato dell'esagono che forma il lobulo epatico. All'interno dell'acino epatico entra sangue arterioso che irrori i canalicoli biliari e poi insieme al sangue delle venule portali, confluisce nei sinusoidi (capillari ampi), venendo a contatto con gli epatociti (cellule del parenchima epatico) che in questo modo ricevono le sostanze presenti nel sangue del circolo mesenterico. Successivamente il sangue entra nella venula epatica terminale (centrale), poi attraverso la vena sublobulare, nella vena epatica e, infine, nella vena cava ascendente. Il sangue, quindi, a differenza del lobulo epatico, fluisce dal centro alla periferia (Fig. 2)

Nell'acino epatico, tenendo conto delle differenze funzionali ivi presenti, si distinguono tre zone di parenchima disposte concentricamente: la Zona 1, più interna, è bagnata principalmente da sangue arterioso e caratterizzata da un'intensa attività enzimatica degli epatociti; la Zona 2, area di transizione in cui le cellule si comportano come quelle delle zone 1 o 3 a seconda della maggiore o minore incidenza di flusso arterioso; la Zona 3, più esterna, riceve sangue povero di gas e metaboliti ed è perciò più sensibile all'anossia, all'ischemia, alla congestione e alle deficienze alimentari.

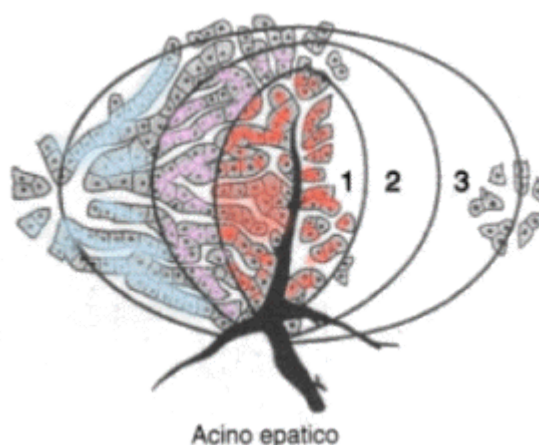


Figura 2. Acino epatico

1.2 Il circolo splancnico [1]

Il circolo splancnico può essere definito come il letto vasale che è perfuso dalle arterie celiaca, mesenterica superiore e inferiore, e confluisce nella vena epatica. Irrora il tubo gastroenterico, il fegato, il pancreas e la milza (Fig. 3). Riceve circa 1500ml di sangue al minuto (25% della gittata cardiaca), di cui il 25-30% attraverso l'arteria epatica. È in grado di soddisfare le esigenze di tessuti completamente diversi e funge da importante serbatoio di sangue a capacità variabile. Infatti, in condizioni basali, viene estratto solo il 15-20% dell'O₂ che riceve; perciò il flusso ematico può essere notevolmente ridotto senza che ne risenta l'apporto locale di O₂. La vasocostrizione splancnica è un'importante risposta a situazioni di stress del sistema cardiovasale.

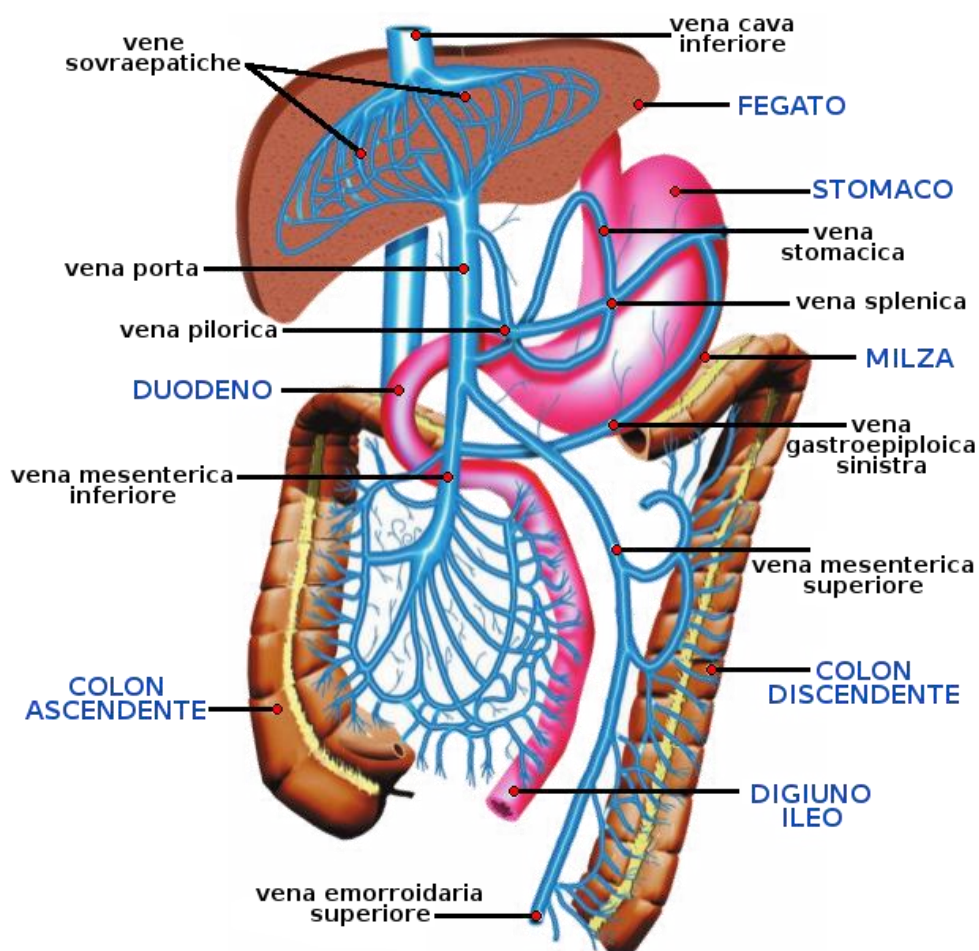


Figura 3. Il circolo splancnico

I caratteri dei capillari variano a seconda dell'organo splancnico che si considera; nel fegato il letto capillare è formato dai sinusoidi, ampi vasi le cui pareti sono costituite da lamine epatiche (singolo strato di epatociti) e aventi un endotelio perforato da larghi fori, con membrana basale sparsa e incompleta. I sinusoidi formano un intricato sistema che mette in comunicazione le vene portali con quelle centrali (centrolobulari). Dalle vene centrali originano i rami venosi sublobulari che confluiscono poi nella vena epatica.

Distretto epato-portale- Il flusso epatico è circa 100-130 ml/min * 100 g di tessuto (2/3 attraverso la vena porta e 1/3 attraverso la vena epatica). Il sangue venoso portale al fegato proviene praticamente da tutti gli organi splancnici: 20% dallo stomaco, 60% dall'intestino, 10% dalla milza e 10% dal pancreas. Poiché al fegato giunge anche sangue arterioso tramite l'arteria epatica, il letto epatico è contemporaneamente in serie (vena porta) e in parallelo (arteria epatica). Sia il sangue venoso portale che quello dell'arteria epatica confluiscono nei sinusoidi: la vena porta sbocca nei sinusoidi ramificandosi in venule afferenti (terminali) mentre l'arteria epatica tramite arteriole. I sinusoidi confluiscono poi nella vena centrolobulare e questa a sua volta affluisce nella vena sublobulare (Fig. 4).

Poiché vi è un apporto ematico al fegato sia di tipo arterioso, che di tipo venoso, ambedue confluenti nei sinusoidi, si verifica un fenomeno noto come *reciprocità dei flussi*. Questo si manifesta con un aumento di flusso attraverso l'arteria epatica, per dilatazione, quando si riduce il flusso attraverso la vena porta. La reciprocità dei flussi non è tuttavia completa; il flusso portale risente poco delle variazioni di flusso attraverso l'arteria epatica. Questo diverso comportamento deriva dal fatto che il circolo portale si comporta in modo passivo mentre l'epatico presenta autoregolazione.

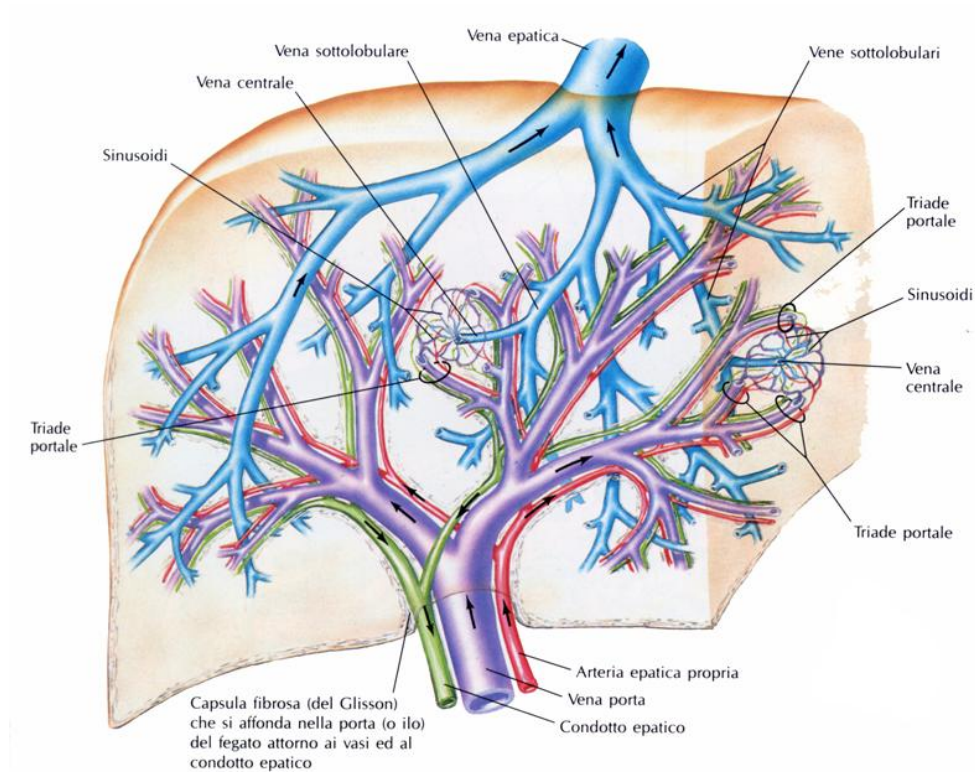


Figura 4. Architettura vascolare epatica

Vascular Corrosion Casting [7]- Si può utilizzare la tecnica del Vascular Corrosion Casting per effettuare un'indagine morfologica e topologica della circolazione epatica, volta ad ottenere importanti informazioni riguardo le caratteristiche geometriche dei vasi e la distribuzione interna del sangue. Questi dati risultano fondamentali nella valutazione delle conseguenze anatomiche delle patologie epatiche.

Il metodo utilizza insieme alla visualizzazione del tessuto in esame tramite micro-CT e alle usuali tecniche di analisi di immagini diagnostiche, l'immissione all'interno della circolazione di un particolare mezzo di contrasto, che consente una migliore visualizzazione di tutta l'architettura epatica.

Per realizzare il Vascular Corrosion Casting, viene preso in esame un fegato umano, che non può essere utilizzato da pazienti che necessitano di un trapianto, a causa di un precedente intervento non riuscito. La colata di resina si prepara con una soluzione di monomero Batson 17, catalizzanti, metilmetacrilato e coloranti. Viene iniettata simultaneamente

la resina nell'arteria epatica (HA) e nella vena portale (PV). HA e PV vengono iniettate manualmente fino a che la resina non emerge dalla vena cava inferiore (VCI). Successivamente i vasi di ingresso e di uscita vengono occlusi per evitare perdite durante la polimerizzazione del composto. In seguito il fegato viene macerato in un bagno di idrossido di potassio per circa due giorni. In questo modo, con diverse tecniche di acquisizione e un approccio a 'multiscale', è possibile ricavare dati anatomici epatici rilevanti come raggio, lunghezza e numero di vasi presenti.

Riguardo la macrocircolazione, la forma del fegato umano viene acquisita in globo, ottenendo i dati tramite un micro-CT scanner ad alta risoluzione (micro-CT resolution 102 μ m). Per quanto concerne meso- e microcircolazione, viene selezionata la parte inferiore del lobo destro e visualizzata ad una maggiore risoluzione (micro-CT resolution rispettivamente di 71 μ m e 2.6 μ m) per poter distinguere correttamente i vasi (Fig. 5).

A causa del flusso relativamente alto all'interno della vena portale, i vasi dell'arteria epatica risultano essere rossi mentre quelli della vena portale e del sistema venoso epatico risultano blu. I vasi appartenenti alla macrocircolazione sono chiaramente distinguibili. Per quanto riguarda la mesocircolazione, la segmentazione dei campioni risulta più difficoltosa per la maggiore quantità di vasi che si toccano l'un l'altro anche se mostra, alla stregua della macrocircolazione, vasi del sistema venoso di forma ellittica e vasi del sistema arterioso circolari. Infine la microcircolazione mostra una rete complessa e tortuosa di vasi interconnessi.




Figura 5. Vascular corrosion casting del fegato e micro-CT scanner. **(a)** Visualizzazione della macrocircolazione di tutto il fegato con indicazione delle parti selezionate per indagare la mesocircolazione. **(b)** Immagine di un campione della mesocircolazione. **(c)** Visualizzazione di un campione di microcircolazione tramite scanning electron microscope **(d)** micro-CT scanner

In tutti e tre i casi il raggio e la lunghezza dei vasi decrescono linearmente all'aumentare del numero di generazione, mentre il numero di vasi presenti aumenta, sempre con andamento lineare e con coefficiente di determinazione (R^2) prossimo al valore unitario.

1.3 L'ipertensione portale [3] [4]

Malattie epatiche croniche portano quasi inevitabilmente a un'ipertensione portale, ovvero a un aumento del gradiente pressorio (PPG) tra vena porta e vena cava inferiore (IVC).

In condizioni normali la pressione portale assume valori compresi tra 1 e 5 mmHg. Si parla di ipertensione portale quando si raggiungono i 10 mmHg. Questo aumento del gradiente pressorio a lungo andare può portare a conseguenze non trascurabili.

L'ipertensione portale si genera in seguito a un aumento della resistenza al flusso sanguigno portale ed è aggravata da un incremento del flusso sanguigno portale-collaterale.

L'aumento della resistenza vascolare epatica è dovuto a un duplice meccanismo: da un lato la distorsione della microcircolazione epatica causata da fibrosi, formazione di noduli, angiogenesi, occlusione vascolare (componente strutturale); dall'altro un aumento del tono vascolare epatico che porta a una maggiore produzione di vasocostrittori e un ridotto rilascio di vasodilatatori endoteliali (componente dinamica).

È una conseguenza quasi inevitabile della cirrosi; tra l'80% e il 90% dei pazienti aventi cirrosi evidenziano un'elevata pressione portale e il 40% presentano già varici, che se non curate tempestivamente possono portare a sanguinamento e nei casi più gravi a morte. Nonostante la principale causa di ipertensione portale sia la cirrosi epatica, fattori determinanti possono pure essere schistosomiasi epatica, occlusione della vena epatica portale e ipertensione portale idiopatica 'non cirrotica'.

Risulta quindi chiaro come una corretta e precisa diagnosi dell'ipertensione portale fornisca informazioni prognostiche, diagnostiche e terapeutiche rilevanti, in particolare nella gestione dei pazienti cirrotici.

1.4 Manifestazioni cliniche

L'ipertensione portale è spesso asintomatica fino a che non si sviluppano complicazioni. Le manifestazioni cliniche dell'ipertensione portale includono splenomegalia (ingrossamento della milza), sviluppo di circoli collaterali nell'addome, e trombocitopenia (che si manifesta con una ridotta capacità di coagulazione). Complicazioni dell'ipertensione portale includono:

- Emorragia variceale: I pazienti sviluppano varici che, col progredire della malattia, sanguinano, portando quindi a ematemesi (perdita di sangue da stomaco, esofago o duodeno tramite emesi) o melena (emissione di sangue digerito attraverso

le feci). Se il sanguinamento è notevole, vi possono essere segni di instabilità emodinamica.

- Gastropatia ipertensiva portale: La gravità della gastropatia è correlata al livello di pressione portale, al livello di resistenza vascolare epatica e al grado di riduzione del flusso sanguigno epatico.
- Ascite: L'ascite è l'accumulo di fluido nella cavità peritoneale. Pazienti aventi ascite riportano tipicamente distensione addominale progressiva che può essere asintomatica o associata a dolore addominale. I pazienti possono pure lamentare aumento di peso, respiro corto, sazietà precoce e dispnea risultante dall'accumulo di fluido e da un'aumentata pressione addominale.
- Peritonite batterica spontanea: Manifestazioni cliniche della peritonite spontanea possono includere febbre, dolore addominale, indolenzimento dell'addome e stato mentale alterato. Alcuni pazienti sono asintomatici e vengono rilevate solo leggere anomalie negli esami di laboratorio.
- Sindrome epatorenale: La sindrome epatorenale consiste in un deterioramento delle funzioni renali durante la cirrosi epatica. La vasodilatazione arteriosa nella circolazione splanchnica, che è provocata dall'ipertensione portale, sembra giocare un ruolo fondamentale nei cambiamenti emodinamici e nel peggioramento delle funzioni renali nella sindrome epatorenale.
- Ipertensione portopolmonare: L'ipertensione portopolmonare, diretta conseguenza dell'ipertensione portale, mostra come sintomi fatica, dispnea, edema periferale.
- Cardiomiopatia cirrotica: La cardiomiopatia cirrotica è definita come una disfunzione cardiaca cronica che è correlata sia all'ipertensione portale che alla cirrosi.

1.5 Diagnosi e misura di HVPG

Una diagnosi di ipertensione portale può essere ultimata se un paziente con un fattore di rischio conosciuto (per esempio cirrosi), presenta

manifestazioni cliniche dell'ipertensione portale. In questi casi, non è necessario effettuare esami aggiuntivi. Tuttavia, se la diagnosi risulta incerta, può essere determinato il *gradiente pressorio venoso epatico* (HVPG) per confermare il quadro clinico. La misura di tale gradiente pressorio può essere utile anche nella gestione dei pazienti sottoposti a una cura a base di beta bloccanti non selettivi. Per i pazienti aventi ipertensione portale, ma che non hanno un fattore di rischio identificato preventivamente, sono richiesti accertamenti aggiuntivi per determinarne la causa.

Viene effettuata una misura del gradiente pressorio venoso epatico (HVPG) per approssimare il gradiente pressorio tra vena porta e vena cava inferiore (IVC). HVPG può quantificare il grado di ipertensione portale dovuto alla resistenza sinusoidale al flusso sanguigno (la causa più comune di ipertensione portale). Valori nella norma di HVPG si aggirano tra 1 e 5 mmHg. È presente ipertensione portale se HVPG risulta maggiore di 6 mmHg. L'ipertensione portale diventa clinicamente significativa se HVPG raggiunge o supera i 10 mmHg, valore in corrispondenza del quale si possono sviluppare varici. Quando si raggiungono i 12 mmHg, i pazienti sono a rischio di sanguinamento variceale e di sviluppo di ascite.

Il gradiente pressorio portale può anche essere determinato tramite una misura diretta nella vena porta e nella vena cava inferiore (IVC). Tuttavia, la misura diretta all'interno della vena porta è più invasiva e comporta il rischio di sanguinamento intraperitoneale, per cui è raramente utilizzata.

Il rischio di sviluppare complicazioni relative all'ipertensione portale aumenta all'aumentare del valore assunto dal gradiente pressorio venoso epatico (HVPG). Determinate soglie di tale valore pressorio assumono un importante *valore prognostico* nei pazienti aventi cirrosi:

Nei pazienti con cirrosi compensata:

- HVPG 10 mmHg: Sviluppo di varici gastroesofagee, carcinoma epatocellulare, compensazione dopo l'intervento per la rimozione dell'epatoma epatocellulare.

- HVPG 12 mmHg: Sanguinamento variceale
- HVPG 16 mmHg: Prima scompenzazione clinica nei pazienti aventi varici, morte.

Nei pazienti con cirrosi scompensata:

- HVPG 16 mmHg: Risanguinamento variceale, morte
- HVPG 20 mmHg (nei pazienti con emorragia variceale attiva): Fallimento del controllo di emorragia variceale attiva, previsioni di sopravvivenza inferiori a un anno.
- HVPG 22 mmHg: Morte nei pazienti con cirrosi alcolica e epatite alcolica acuta.
- HVPG 30 mmHg: Peritonite batterica spontanea.

Ci si avvale quindi di HVPG per verificare la risposta emodinamica dell'organismo alle cure farmacologiche; valori al di sotto dei 12 mmHg o ridotti del 20% rispetto al valore iniziale delineano un miglioramento dello stato patologico.

HVPG viene anche utilizzata per valutare progressione e regressione di malattie epatiche croniche; lo stato di avanzamento di epatite cronica virale, il rischio di incorrere in epatite C dopo il trapianto di fegato e il corretto funzionamento emodinamico dei TIPS (transjugular intrahepatic porto-systemic shunt).

1.6 Classificazione dell'ipertensione portale

L'ipertensione portale viene classificata anatomicamente a seconda della localizzazione dell'ostacolo alla progressione del sangue:

-preepatica: causata principalmente da trombosi della vena portale o di suoi affluenti, è caratterizzata da FHVP (free hepatic venous pressure) aumentata e HVPG (hepatic venous pressure gradient) normale o leggermente superiore.

-intraepatica: viene a sua volta classificata considerando il sito in cui è avvenuto l'aumento di resistenza della vena epatica; può essere presinusoidale (caratterizzata da valori di FHVP normali e valori di HVPG e WHVP (wedge hepatic venous pressure) normali o leggermente sopra la norma), sinusoidale (presente nella maggior parte di malattie epatiche croniche, evidenza FHVP normale mentre WHVP e HVPG aumentate), postsinusoidale (con HVPG normale mentre WHVP e FHVP aumentate).

-postepatica: dovuta alla ostruzione delle vene sovra epatiche (trombosi della vena cava inferiore). Una delle cause più frequenti è la sindrome di Budd-Chiari.

1.7 Tecnica gold standard per la valutazione dell'ipertensione portale

Si utilizza, come tecnica gold standard per la misurazione di HVPG, la cateterizzazione della vena epatica, la quale arreca modesti disagi e le cui complicazioni sono rare.

Sotto anestesia locale, con l'assistenza degli ultrasuoni, la vena giugulare destra viene cateterizzata e viene condotto un catetere avente in punta un palloncino (balloon-tipped catheter), controllato tramite fluoroscopia, attraverso l'atrio destro e la vena cava inferiore fino alla vena epatica destra principale. A questo punto viene misurata la pressione venosa epatica libera (Free Hepatic Venous Pressure, o FHVP) mantenendo la punta del catetere libera all'interno della vena epatica e la pressione incuneata (Wedged Hepatic Venous Pressure, o WHVP) occludendo la vena epatica e gonfiando il palloncino in punta di catetere. Per ottenere la FHVP, il catetere è mantenuto all'interno della vena epatica da 2 a 4 cm dal suo sbocco nella vena cava inferiore. Tipicamente, il gradiente pressorio tra vena cava inferiore e vena epatica deve essere inferiore o pari a 1 mmHg. Valori superiori indicano uno scorretto posizionamento del catetere (troppo all'interno della vena epatica). Successivamente, dopo aver occluso la vena epatica gonfiando il palloncino in punta di catetere per la misura della WHVP, viene iniettata una piccola quantità di

contrasto (5 ml) per verificare la completa ostruzione della vena. Se è occlusa, il contrasto non dovrebbe fluire oltre il palloncino (Fig. 6). Collegamenti veno-venosi possono portare a un'espulsione del mezzo di contrasto. Questi collegamenti sono rari nella cirrosi ma piuttosto comuni nell'ipertensione portale idiopatica.

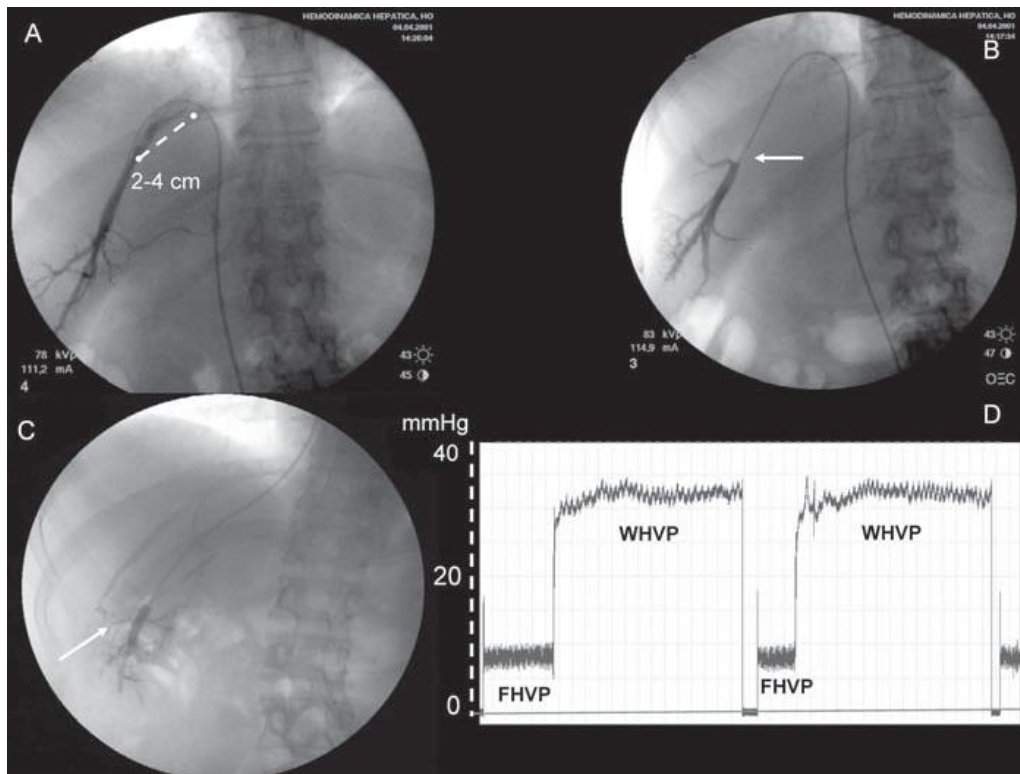


Figura 6. Misura di HVPG: **(A)** Misura della FHVP tramite il posizionamento della punta 'libera' del catetere nella vena epatica a 2-4 cm dallo sbocco nella IVC. **(B)** Misura della WHVP grazie all'occlusione della vena epatica tramite il palloncino in punta di catetere. **(C)** Iniezione di una piccola quantità di mezzo di contrasto per assicurare una corretta misurazione del HVPG. **(D)** Tipici tracciati di pressioni misurate all'interno della vena epatica, ottenute grazie a trasduttori calibrati correttamente e a un multichannel recorder.

Quindi, una volta determinate FHVP e WHVP, il gradiente pressorio venoso-epatico (HVPG) viene calcolato come differenza fra WHVP e FHVP. [2]

La procedura può avere possibili controindicazioni quali manifestazioni allergiche al mezzo di contrasto iodato, utilizzato per verificare l'occlusione della vena epatica. Questa può essere superata utilizzando diossido di carbonio. Inoltre, l'inserimento del catetere all'interno dell'atrio destro, deve essere effettuato con particolare cautela nei pazienti che in

passato hanno manifestato aritmie cardiache. Infine i pazienti aventi trombocitopenia o un elevato valore di INR (International normalized ratio), necessitano di trasfusioni piastriniche o di plasma fresco congelato per effettuare la misura della HVPG.

CAPITOLO 2

TECNICHE NON INVASIVE PER LA MISURA DELL'IPERTENSIONE PORTALE

Nonostante sia necessario affidarsi a tecniche invasive come la cateterizzazione della vena epatica per la misura di HVPG, endoscopia per valutare presenza, dimensioni e caratteristiche delle varici e infine biopsia del fegato per confermare l'insorgere della cirrosi e per fornire una diagnosi istologica in casi di incertezza, sono stati sviluppati metodi meno invasivi per effettuare diagnosi nel campo dell'ipertensione portale.

Attualmente, per diagnosticare malattie epatiche, vengono utilizzate soprattutto tecniche di imaging, poiché sono procedure non invasive, economiche e possono essere effettuate al letto del paziente.

L'ecografia rappresenta la metodica di prima istanza della patologia epatica, per l'analisi della struttura parenchimale, per lo screening delle lesioni focali, per valutare l'ostruzione biliare o la patologia colecistica oltre alla pervietà vascolare. È un esame non invasivo e non vi sono rischi associati a questa metodica, anche se risente di una forte dipendenza dalle capacità di chi esegue l'esame e dalle caratteristiche del paziente.

Il ruolo di metodiche quali TC e RM è quello di seconda istanza, per la cateterizzazione nel caso occorra investigare la presenza di lesioni dubbie, per conferma o integrazione del risultato dell'indagine ecografica, per la pianificazione pre-chirurgica o per il follow up post-chirurgico o dopo procedure interventistiche [8].

Ultrasuoni e color doppler associata agli ultrasuoni, tramite un trasduttore ad alta frequenza rilevano la presenza di noduli sulla superficie epatica (caratteristica evidente di cirrosi) e la velocità media del flusso portale. Se quest'ultima si rivela essere minore di 12cm/s, vi è un'elevata probabilità che il paziente in esame sia affetto da cirrosi.

CT e MRI visualizzano in modo molto accurato il sistema venoso portale, in particolare varici esofagee di una certa dimensione. Il rapporto costo-efficacia è migliore rispetto all'endoscopia di screening. Tuttavia la CT implica un'esposizione del paziente a radiazioni ionizzanti non trascurabile.

Gli ultimi sviluppi hanno visto l'affermarsi dell'ecografia con mezzo di contrasto (CEUS), raccomandata, quando disponibile, per la definizione delle lesioni nodulari del fegato. Ha aumentato l'accuratezza diagnostica dell'ecografia.

In alternativa alle precedenti tecniche elencate, si può fare riferimento a dati clinici ed esami fisici, test di laboratorio o all'*elastografia transitoria*. Quest'ultima viene impiegata nella misura della rigidità del fegato tramite la propagazione di ultrasuoni all'interno del tessuto epatico e la successiva acquisizione dell'eco tramite un trasduttore ad ultrasuoni. Viene quindi misurata la velocità di propagazione dell'onda che è strettamente correlata alla rigidità del tessuto e conseguentemente alla fibrosi e al HVPG.

2.1 Elastografia [9]

L'elastografia è un metodo non invasivo per valutare la fibrosi epatica. Vari studi hanno stabilito come questa tecnica può essere di supporto per verificare la presenza di ipertensione portale tramite la misura del grado di rigidità del fegato; a seconda del valore del modulo elastico si può infatti escludere o confermare l'ipotesi di ipertensione portale [3]. Più generalmente, diagnosticare accuratamente la fibrosi epatica e l'attività infiammatoria è fondamentale per stadare malattie epatiche, valutare la prognosi del paziente e predire la risposta dell'organismo alle cure.

La tecnica standard per valutare la fibrosi epatica è la *biopsia del fegato*, la quale, tuttavia, presenta notevoli svantaggi: è invasiva; può portare a serie complicazioni; può prelevare solamente una piccola porzione del parenchima epatico. La tecnica non invasiva basata sugli ultrasuoni più comune, alternativa alla biopsia del fegato, è l'elastografia transitoria.

La tecnica è stata sviluppata per rilevare e caratterizzare le lesioni epatiche, in corrispondenza delle quali il parenchima epatico risulta più rigido. Tuttavia la rigidità del fegato non dipende solo dalla fibrosi, causa preponderante, ma anche da altri fattori quali: infiammazione, perfusione epatica, infiltrazione di grassi, arresto cardiaco. Perciò, prima di effettuare l'esame, devono essere escluse malattie cardiopolmonari e il paziente deve essere a digiuno da almeno qualche ora prima di essere sottoposto all'esame elastografico.

Vi sono due tecniche principali elastografiche: *shear wave elastography (SWE)* e *strain elastography*. Entrambe sfruttano l'eccitazione meccanica del parenchima epatico monitorando la risposta risultante del tessuto. Infatti, il tessuto fibrotico differisce dal tessuto sano nella risposta all'eccitazione: le onde trasversali (shear waves) si propagano più velocemente nel tessuto fibrotico, e il tessuto fibrotico, se sollecitato, mostra minore deformazione rispetto a quello sano. Le due tecniche differiscono per la modalità dell'applicazione dell'eccitazione meccanica esterna e per la quantità misurata: SWE quantifica l'elasticità (metodo dinamico); l'elastografia a deformazione non determina direttamente l'elasticità, ma ne effettua una misura relativa ad altre strutture (metodo quasistatico). Per entrambe le tecniche vengono sovrapposti alle immagini a ultrasuoni in B-mode, elastogrammi colorati semitrasparenti (Fig. 7).

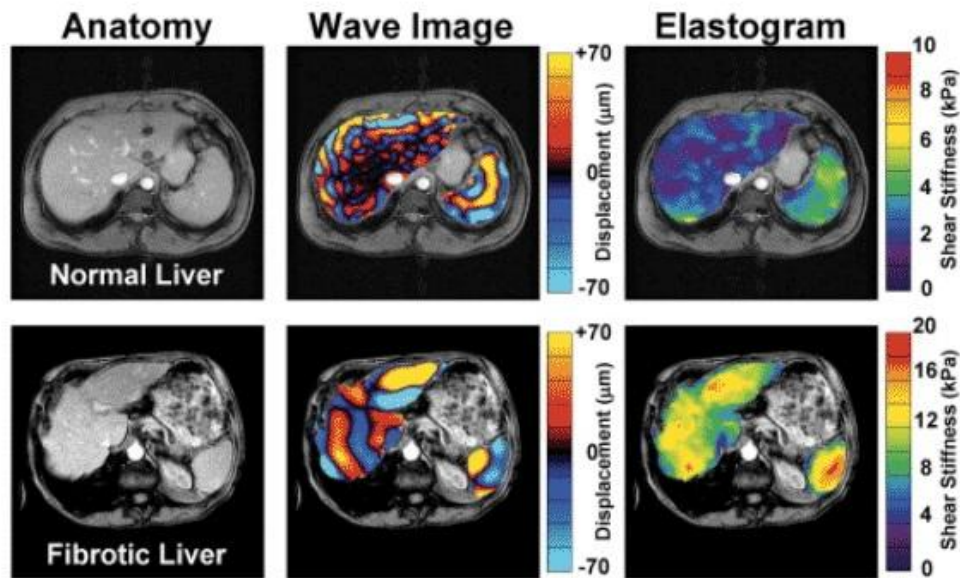


Figura 7. Immagini di elastogrammi e visualizzazione della rigidità epatica rispettivamente in un fegato normale e in un fegato fibrotico

Shear wave elastography- Onde longitudinali possono essere generate numerose sorgenti quali: pressione esterna e vibrazione, movimento cardiovascolare fisiologico e acoustic radiation force impulse (ARFI). Viene applicata quindi una forza al tessuto, che subisce deformazione trasversale (Fig. 8). In seguito si misura la velocità di propagazione dell'onda (correlata alla rigidità del fegato) e la densità del mezzo attraverso cui l'onda si propaga.

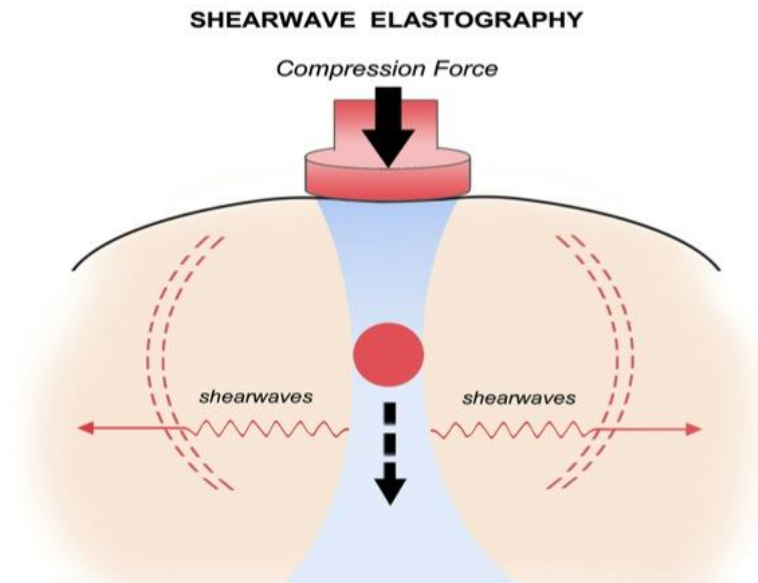


Figura 8. Shear elastography: formazione delle onde trasversali (shear waves)

Per realizzare tale tecnica si utilizzano diversi metodi che si differenziano a seconda di come viene generata l'onda e di quali misure vengono prese: elastografia transitoria, point-SWE, (2D)-SWE.

L'elastografia transitoria (transient elastography) utilizza un trasduttore a bassa frequenza (50 Hz) e ampiezza. Dopo che l'onda longitudinale viene generata da un pistone meccanico, esercitando pressione in corrispondenza dello spazio intercostale e viene trasmessa al parenchima epatico, si misura la velocità media e si segue la propagazione dell'onda tramite l'emissione di impulsi e la successiva acquisizione degli echi (tecnica pulse-echo). I risultati, i cui valori permettono di effettuare diagnosi di fibrosi, sono espressi in kPa e possono variare da 2.5 a 75 kPa.

Per diagnosticare fibrosi significativa o cirrosi, sensibilità e specificità risultano piuttosto elevate. Tuttavia presenta alcune limitazioni quali: mancanza di orientazione anatomica, profondità di penetrazione limitata, attenuazione dell'onda longitudinale a causa del tessuto adiposo. Questi fattori possono compromettere seriamente la misura nei pazienti aventi

obesità, distorsioni anatomiche, ascite o pressione venosa centrale elevata.

In alternativa all'elastografia transitoria, che utilizza come sorgente un pistone meccanico, Point-SWE e 2D-SWE utilizzano la tecnica ARFI (acoustic radiation force impulse) per deformare il tessuto e generare conseguentemente onde trasversali di bassa ampiezza.

Successivamente viene rilevata la velocità dell'onda, le cui misure possono essere prese da un'unica area ristretta (point-SWE) o da misure sequenziali dei punti (2D-SWE). Anche in questo caso, sensibilità e specificità risultano elevate. Inoltre, anche se alla stregua dell'elastografia transitoria è preferibile effettuare l'esame in corrispondenza del tratto intercostale destro, a differenza di quest'ultima, possono essere sfruttati altri tratti.

Strain elastography (static elastography)- L'elastografia a deformazione (o statica), misura la risposta elastica dei tessuti a una sollecitazione, che può essere una compressione manuale o un impulso cardiovascolare.

Il trasduttore esercita una pressione a intervalli regolari sul tessuto, che ne provoca la deformazione (Fig. 9). La rigidità epatica viene stimata calcolando il modulo elastico, ovvero il rapporto tra lo sforzo iniziale applicato e la deformazione risultante [10].

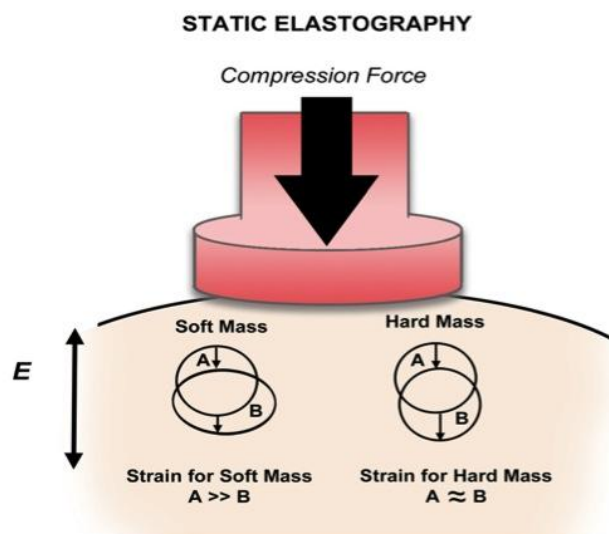


Figura 9. Strain elastography: applicazione della forza di compressione che deforma il tessuto in esame. Lo spostamento risultante è maggiore nel tessuto molle che in quello duro

Tuttavia, a causa della variabilità dell'entità della compressione applicata, la determinazione dello sforzo iniziale risulta difficoltosa. La deformazione viene quindi calcolata, confrontando la risposta del tessuto normale con la deformazione subita dal tessuto fibrotico. L'elastografia statica ci consente di effettuare una misura solo qualitativa, condizione che può costituire gravi limitazioni, distorcendo i risultati, soprattutto in presenza di ascite.

2.2 Dynamic Contrast-Enhanced Ultrasound [6]

Contrast-enhanced ultrasound (CEUS) è una tecnologia consolidata per quanto concerne tecniche di imaging del fegato e di altri organi. È utilizzata in moltissimi paesi, in particolare in Europa e Asia. Tuttavia il mezzo di contrasto utilizzato per indagare il fegato, non è stato approvato dalla US Food and Drug Administration, per cui l'applicazione di questa tecnica, negli Stati Uniti, si limita alla mera attività di ricerca.

Contrast-enhanced ultrasound (CEUS), ovvero l'ecografia con mezzo di contrasto, migliora la visualizzazione e la caratterizzazione di strutture anatomiche e lesioni. Può essere eseguita via transcutanea ma anche intraoperativamente.

I mezzi di contrasto utilizzati, contengono *microbolle* di gas, circondate da una membrana stabilizzante di fosfolipidi. Il più comunemente usato contiene microbolle di esafluoruro di zolfo (SonoVue). Le dimensioni di queste micro bolle variano da 1 a 10 microns (dimensioni pari o addirittura inferiori a quelle dei globuli rossi) e permettono la visualizzazione di macrocircolazione e microcircolazione. Le microbolle, grazie alle loro ridotte dimensioni, dopo aver attraversato il circolo polmonare approdano nel circolo sistemico. Questo costituisce un enorme vantaggio, rispetto ai mezzi di contrasto utilizzati frequentemente per eseguire tomografia computerizzata o risonanza magnetica: a causa delle maggiori dimensioni delle molecole che li compongono, vengono rapidamente eliminati dal circolo ed è quindi necessaria un'ingente quantità di soluzione, per completare l'esame correttamente. Invece, per quanto concerne la CEUS, è sufficiente iniettare una piccola quantità di mezzo di contrasto (tipicamente 1 o 2 ml).

Le microbolle quando sono colpite dagli ultrasuoni emessi dalla sonda ecografia, aumentano e riducono ritmicamente il loro volume generando onde elastiche di ritorno amplificate e quindi più visibili (Fig. 10); peraltro, quando le bolle esplodono, esse producono un segnale acustico ad alta potenza, ma di breve durata, che permette di identificare con maggiore precisione i particolari della zona esplorata.

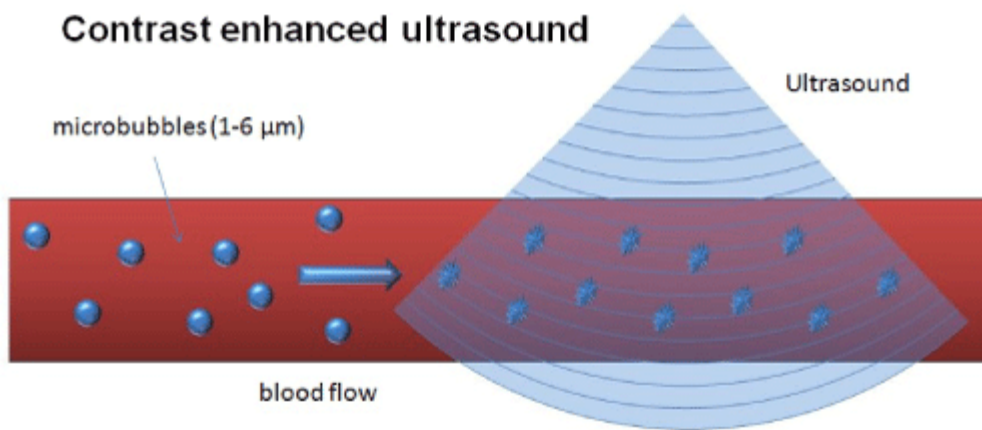


Figura 10. Meccanismo di visualizzazione della circolazione tramite la vibrazione e la successiva rottura delle microbolle, in seguito all'applicazione dal fascio di ultrasuoni

CEUS permette una visualizzazione real-time della struttura in esame durante tutte le fasi vascolari (arteriosa, porto-venosa e tardiva). La fase arteriosa inizia 10-20 secondi dopo l'iniezione del contrasto e dura dai 25 ai 35 secondi. Pochi secondi dopo, inizia la fase porto-venosa, che si protrae fino a due minuti dopo l'iniezione del contrasto. Segue la fase tardiva, che si completa quando il circolo viene completamente depurato dal mezzo di contrasto (tipicamente 4-6 minuti) [5].

Tale tecnica risulta di facile utilizzo, sicura, economica e capace di verificare in modo non invasivo ma nello stesso tempo con un grado di precisione elevato, la struttura della microcircolazione nei tessuti biologici. Permette inoltre l'analisi delle curve intensità-tempo e quindi la valutazione delle delle lesioni nell'organo analizzato.

2.3 Determinazione dell'ipertensione portale tramite l'analisi delle immagini DCEUS

In questo ambito, in un recente studio [6] è stato proposto l'utilizzo di tecniche di analisi dei grafi per l'individuazione di parametri che possano essere rappresentativi del grado di organizzazione della rete microvascolare epatica (vascular connectome), al fine di valutarne la correlazione con il grado di ipertensione portale in pazienti cirrotici.

In questo studio per l'acquisizione, si utilizza una sonda a multifrequenza. Si seleziona in B-Mode un'area priva di grandi vasi, a una profondità di circa 3-5 cm dal lobo destro del fegato e si regola il guadagno in scala di grigio per permettere la migliore visualizzazione possibile del parenchima epatico. Infine la profondità focale viene posta oltre l'area di interesse. Vengono acquisiti 25 frames per secondo.

Un agente di contrasto intravenoso US di seconda generazione (SonoVue) viene somministrato all'interno della vena dell'avambraccio sinistro (un bolo di 0.5 ml seguito da un'infusione continua di 3 ml/min per assicurare una concentrazione sanguigna stazionaria). La registrazione avviene dopo 95 secondi dall'iniezione del contrasto. In seguito le microbolle presenti nel mezzo di contrasto vengono rotte da un breve impulso di ultrasuoni di indice meccanico elevato (1.3 MI). Successivamente si osserva e si registra, nei 30 secondi durante i quali viene chiesto al paziente di trattenere il respiro, la circolazione del mezzo di contrasto.

La rottura di microbolle è stata automaticamente individuata nelle sequenze video fissando una soglia all'intensità luminosa dell'immagine. Per eliminare gli artefatti da movimento più evidenti è stata utilizzata la *cross-correlazione normalizzata* (una misura statistica della somiglianza tra due forme d'onda come funzioni del tempo) tra frames consecutivi. I frames contenenti artefatti da movimento rilevanti nei primi sei secondi di riperfusione sono stati scartati.

La forma trapezoidale presente nel video corrisponde all'area in cui le microbolle vengono distrutte durante la tecnica DCE-US. Il software costruisce la regione di interesse (ROI), scartando la parte superiore ed inferiore dell'immagine in cui il segnale risulta povero, calcola la differenza tra l'ecogenicità prima e dopo la rottura delle microbolle e mantiene solo i punti aventi valore superiore ad almeno una deviazione standard oltre il valore mediano, selezionando quindi un determinato ramo vascolare. Rimuove poi i punti isolati in posizioni casuali (snowflakes).

Questa procedura di post-processing, fornisce la regione più grande possibile costituita da connessioni ben visibili, che, per questo motivo, possono variare nella forma. In seguito, tramite la differenza di intensità prima e dopo la rottura si ordinano i punti in base a questo gradiente di intensità, in modo che i punti che si sono illuminati allo stesso modo risultino vicini. Vengono mantenuti il 70% di tali punti. La più grande e stabile ROI viene quindi selezionata per calcolare il 'vascular connectome' (range: 25954-89554 pixels o 16.2-56.0 mm²).

Successivamente per ogni pixel è stato calcolato un profilo intensità-tempo, a partire dalla rottura delle micro bolle, per 150 frames. La connettività vascolare è stata stimata calcolando il coefficiente di correlazione di Pearson tra tutte le curve intensità-tempo, indice che esprime una eventuale relazione di linearità tra due variabili. Assume sempre valori compresi tra -1 e 1; vale + 1 in presenza di correlazione lineare positiva (cioè $Y=a+bX$, con $b>0$), mentre -1 in presenza di correlazione lineare negativa (cioè $Y=a+bX$, con $b<0$). Valori prossimi a +1 (o -1) possono essere misurati anche in presenza di relazioni non lineari.

Ciò produce una matrice simmetrica che stima la sincronizzazione tra i pixels; perciò, quanto più simili risultano le curve intensità-tempo dei pixels coinvolti, quanto più il coefficiente di Pearson sarà prossimo al valore unitario positivo. Si deduce quindi, che due pixel che si illuminano negli stessi istanti, e che hanno, perciò, un profilo tempo-intensità molto simile e coefficiente di Pearson prossimo a 1, rappresentano punti anatomici connessi tra loro.

Per ottenere un modello del 'vascular connectome' sono stati utilizzati due modelli di grafi, pesati e binari. Sono pesati, se usano direttamente il valore di correlazione come una rappresentazione della connessione tra due punti del video e presentano un 'vascular connectome' continuo, binari, se tutte le connessioni sono considerate essere nulle al di sotto di una certa soglia (0.95) e 1 al di sopra.

Per l'analisi dei grafi si calcola il coefficiente di clustering (C), indice della complessità e dell'organizzazione della rete vascolare e l'efficienza,

indice della capacità della rete vascolare epatica di scambiare informazioni agevolmente. Il coefficiente di clustering quantifica il numero di connessioni tra nodi adiacenti rispetto al numero massimo di connessioni possibili; reti altamente organizzate presentano un elevato coefficiente di clustering. Una rete può essere complessa, ma non organizzata: reti altamente organizzate possiedono un coefficiente di clustering elevato (associato a una notevole connessione locale) e un grado di efficienza basso, dovuto alla mancanza di complessità; reti “disordinate” hanno un coefficiente di clustering prossimo allo zero, ma elevata efficienza (Fig. 11).

Si costruisce quindi un istogramma avente in ascissa i ‘bins’ (numero di punti di un istogramma), ciascuno rientra in un intervallo di valori del coefficiente di clustering che varia da 0 a 1. Lo scopo è stimare la connessione (edge) tra nodi (gruppi di 9 pixels) tramite il coefficiente di Pearson tra due profili intensità-tempo.

I risultati dell'utilizzo di tale metodica hanno mostrato come i soggetti sani possiedano una rete fortemente connessa e un elevato coefficiente di clustering ($C=0.4447$) mentre i pazienti aventi cirrosi presentano una rete con poche connessioni e un basso coefficiente di clustering ($C=0.0288$). In particolar modo, pazienti con $HVPG \geq 10\text{mmHg}$ mostrano una rete vascolare epatica più disordinata, con meno connessioni e coefficiente di clustering inferiore rispetto ai pazienti aventi $HVPG < 10\text{mmHg}$.

vascular connectomes

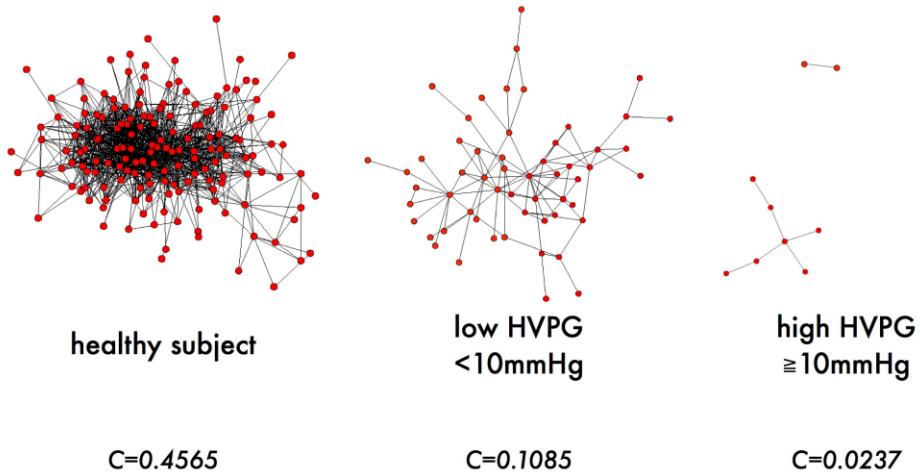


Figura 11. Rappresentazione grafica del vascular connectome. Si può notare come, nei soggetti sani, la rete sia ben connessa, con un elevato numero di nodi collegati tra loro. All'aumentare del gradiente pressorio le connessioni diventano più rade e la rete risulta sempre più sconnessa.

CAPITOLO 3

L'INFORMAZIONE DI FASE NELLA CORREZIONE DEGLI ARTEFATTI DA MOVIMENTO

3.1 Tecniche tradizionali di valutazione del movimento

Durante la respirazione del paziente, si creano artefatti all'interno dell'immagine ecografica, che compromettono in modo non trascurabile la corretta visione delle strutture anatomiche in esame e, conseguentemente, la validità di diagnosi e prognosi.

Vi sono numerose tecniche che ci consentono di riallineare l'immagine. Si basano principalmente sulla stima del movimento, tramite la determinazione di un vettore spostamento (motion vector).

Ad ogni pixel appartenente al frame corrente viene associato il vettore spostamento, avente u e v come componenti rispettivamente orizzontale (lungo x) e verticale (lungo y). Il vettore punta verso la posizione dello stesso pixel nel frame successivo, riallineando il pixel nella posizione corretta (Fig. 12). La proiezione del vettore velocità di tutti i punti dello spazio tridimensionale sul piano immagine bidimensionale, determina il cosiddetto campo di moto (motion field).

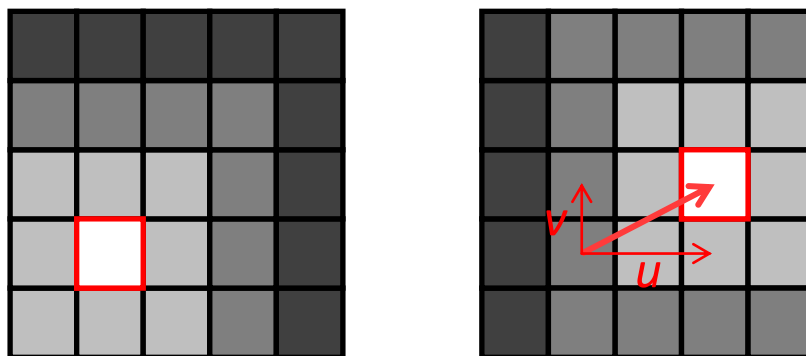


Figura 12. Immagine originale $I_1(x, y)$ a sinistra e immagine risultante dopo che è avvenuto movimento $I_2(x, y)$ a destra

È possibile valutare lo spostamento nelle sequenze di immagini 2D tramite due tipologie di tecniche principali, che si differenziano in base a

come viene calcolato il vettore spostamento risultante: Block Matching e Optical Flow.

Il Block Matching è la tecnica convenzionalmente applicata ai sistemi commerciali. Si scelgono in ciascuna immagine della sequenza (frame) N blocchi di dimensione predefinita e successivamente si stima lo spostamento dei blocchi tra il frame attuale (al tempo t) e quello precedente (al tempo $t-\Delta t$).

Il processo di stima è un algoritmo di ricerca del blocco all'interno di un'area di scansione (*scan area*) all'interno della quale si presume possano essere contenuti i massimi spostamenti degli oggetti della scena tra due frame successivi. Tramite diverse misure di similarità, come la cross-correlazione normalizzata, si ricerca in tale area il blocco più simile a quello preso come riferimento nel frame precedente.

Si possono usare alternativamente tecniche che sfruttano il cosiddetto Flusso Ottico (Optical Flow), basate sulla costanza della luminosità dei pixel nel tempo, all'interno dei vari frames.

Per l'applicazione del flusso ottico deve essere verificata un'ipotesi fondamentale:

– Principio di conservazione dell'intensità luminosa: la luminosità della scena deve rimanere costante tra due istanti successivi

$$I(x, y, t) = I(x + \Delta x, y + \Delta y, t + \Delta t)$$

L'immagine viene quindi trattata come una funzione dello spazio e del tempo $I(x, y, t)$.

Ipotizzando spostamenti infinitesimi ($u \ll 1$, $v \ll 1$), possiamo approssimare con la formula di Taylor al primo ordine, la variazione di intensità. Otteniamo:

$$I(x + \Delta x, y + \Delta y, t + \Delta t) \approx I(x, y, t) + \frac{\partial I}{\partial x} \Delta x + \frac{\partial I}{\partial y} \Delta y + \frac{\partial I}{\partial t} \Delta t$$

Poiché $I(x, y, t) = I(x + \Delta x, y + \Delta y, t + \Delta t)$, si giunge a:

$$\frac{\partial I}{\partial x} \Delta x + \frac{\partial I}{\partial y} \Delta y + \frac{\partial I}{\partial t} \Delta t = 0$$

Dividendo per Δt si ottiene:

$$\frac{\partial I}{\partial x} \frac{\Delta x}{\Delta t} + \frac{\partial I}{\partial y} \frac{\Delta y}{\Delta t} + \frac{\partial I}{\partial t} = 0$$

Si giunge quindi all'equazione del flusso ottico (Optical flow equation-Intensity conservation)

$$\frac{\partial I}{\partial x} u + \frac{\partial I}{\partial y} v = -\frac{\partial I}{\partial t}$$

È un'equazione avente due incognite: u (componente della velocità lungo x) e v (componente della velocità lungo y)

In maniera più compatta si definisce l'*equazione del vincolo del gradiente*:

$$\mathbf{v} \nabla I = -I_t$$

Ipotizzando che gruppi di pixel adiacenti (raggruppati in una finestra) in un'immagine abbiano tutti la stessa velocità, si giunge a un sistema di equazioni differenziali che può essere risolto utilizzando il metodo dei minimi quadrati (Metodo di Lucas-Kanade).

Tale analisi ci consente di segmentare e quindi identificare le parti della scena che si muovono in modo "coerente" o "incoerente".

3.2 L'informazione di fase nel caso monodimensionale: il segnale analitico [13]

Durante la perfusione, si verifica una variazione dell'intensità dell'immagine dovuta proprio al passaggio del mezzo di contrasto. In questo caso, le tecniche tradizionali falliscono, essendo violato il principio di conservazione dell'intensità luminosa nel tempo. Recentemente nell'ambito della valutazione della motilità della parete cardiaca del ventricolo sinistro da dati ecocardiografici [12] è stato proposto un metodo basato non sull'informazione di intensità dell'immagine ma della fase. In questo lavoro, utilizzando la conservazione della fase dell'immagine, è stato possibile stimare il movimento della parete cardiaca in modo accurato e robusto al rumore. La fase locale è infatti correlata alla struttura dell'immagine ed è insensibile a variazioni locali del profilo di intensità.

Per meglio comprendere cosa sia la fase locale di una immagine, possiamo partire dalla definizione della fase di un segnale monodimensionale $s(x)$. Per calcolare la fase nel dominio monodimensionale si usa il *segnale analitico* $s_A(x)$, che contiene solo le frequenze positive del segnale di partenza (Fig. 13).

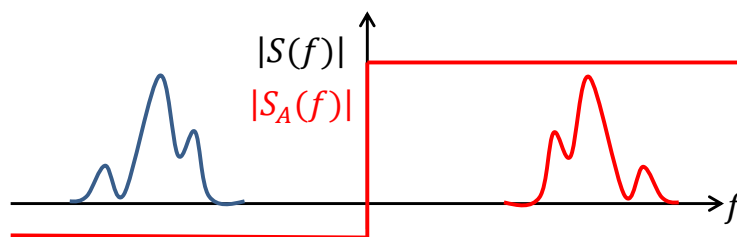


Figura 13. Il segnale analitico

Il segnale analitico può essere rappresentato in questo modo:

$$s_A(x) = s(x) + js_H(x)$$

La parte reale rappresenta il segnale stesso $s(x)$, mentre la parte immaginaria $s_H(x)$ è la trasformata di Hilbert del segnale (Fig. 14), definita come:

$$s_H(x) \triangleq s(x) * \frac{1}{\pi t}$$

Il segnale analitico risulta quindi reale se $s(x)$ è reale.

La funzione di trasferimento assume la forma:

$$S_H(f) = S(f) \cdot \text{sign}(f)$$

In coordinate polari complesse viene rappresentato in questo modo:

$$s_A(x) = A(x)e^{j\varphi(x)}$$

Il segnale analitico (Fig. 12) sarà quindi definito da:

- ampiezza locale $A(x) = |s_A(x)| = \sqrt{s^2(x) + s_H^2(x)}$
- fase locale $\varphi(x) = \angle s_A(x) = \arctan\left(\frac{s_H(x)}{s(x)}\right)$

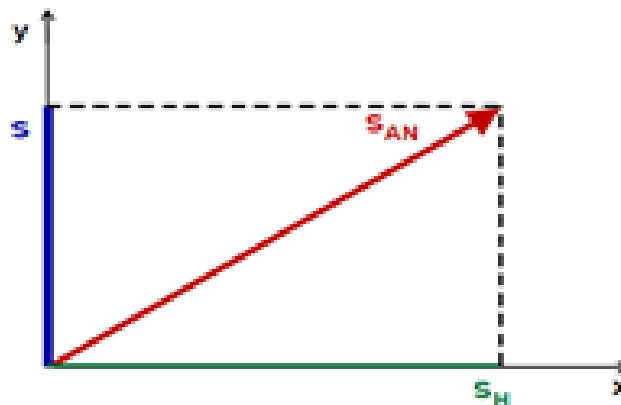


Figura 14. Rappresentazione grafica del segnale analitico

Contrariamente ad altre trasformate (Fourier, Laplace, Z, ...), la trasformata di Hilbert non realizza un cambiamento del dominio di definizione. In altre parole, a partire da una funzione del tempo $s(t)$, la trasformata di Hilbert $s_H(t)$ è ancora una funzione del tempo.

3.3 Il segnale monogenico [12] [13]

Il segnale analitico non può essere applicato a segnali bidimensionali, poiché non possiede sufficienti gradi di libertà. Per lavorare con le immagini, che possono essere intese come segnali 2-D o 3-D, si deve fare riferimento al *segnale monogenico*, estensione N-dimensionale del segnale analitico.

Nel caso bidimensionale, il nuovo segnale si basa su una generalizzazione della trasformata di Hilbert, nota come trasformata di Riesz (figura XX).

La trasformata di Riesz è definita come:

$$R[I(x, y)] \xrightarrow{FT} j \frac{\omega_i}{|\boldsymbol{\omega}|} \hat{I}(\boldsymbol{\omega})$$

Con $R[\cdot]$ l'operatore di Riesz, $\boldsymbol{\omega} = [\omega_x, \omega_y]$ le dimensioni del segnale nel dominio delle frequenze, $I(x, y)$ il segnale immagine originario e $\hat{I}(\boldsymbol{\omega})$ la trasformata di Fourier del segnale.

Tramite la trasformata di Riesz di un'immagine bidimensionale, otteniamo un vettore con tre componenti: $R(x, y) = [I(x), q_1(x), q_2(x)]$. $I(x)$ è la componente reale che corrisponde al segnale originario, $q_1(x)$ e $q_2(x)$ rappresentano le componenti immaginarie, ottenute dalla trasformata di Riesz lungo gli assi x e y rispettivamente. Le trasformate lungo i due assi, nel dominio delle frequenze sono date da:

$$q_1(x, y) \xrightarrow{FT} \hat{I}_{|\omega_x|}(\omega_x, \omega_y) = j \frac{\omega_x}{(\omega_x^2 + \omega_y^2)^{\frac{1}{2}}} \hat{I}(\omega_x, \omega_y)$$

$$q_2(x, y) \xrightarrow{FT} \hat{I}_{|\omega_y|}(\omega_x, \omega_y) = j \frac{\omega_y}{(\omega_x^2 + \omega_y^2)^{\frac{1}{2}}} \hat{I}(\omega_x, \omega_y)$$

Si osserva che applicando la trasformata di Riesz lungo l'asse x , ponendo $\omega_y = 0$, si ricade nel caso monodimensionale e l'operatore risultante corrisponderà alla trasformata di Hilbert. [14]

Quindi il segnale monogenico $m(x, y) = I(x, y) + 1j \cdot q_x(x, y) + 1i \cdot q_y(x, y)$ ha una componente reale che corrisponde al segnale 2D e due componenti immaginarie (fig. 15).

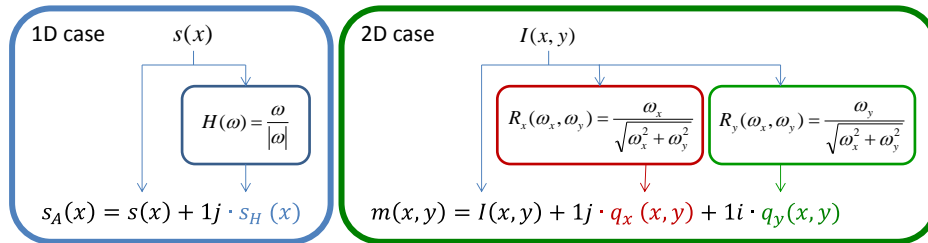


Figura 15. Forma polare del segnale analitico e del segnale monogenico Sono ottenute tramite, rispettivamente, la trasformata di Hilbert e la trasformata di Riesz.

Da queste tre componenti è possibile ricavare tre caratteristiche del segnale monogenico corrispondenti ad ampiezza locale p , fase locale ϕ e orientazione locale θ del segnale (Fig. 16)

Dalle due componenti immaginarie si ricava l'orientazione locale: $\theta(\mathbf{x}) = \arctan \frac{q_y(\mathbf{x})}{q_x(\mathbf{x})}$; dall'immagine p e dal vettore r si ricavano fase ϕ e

ampiezza A locale: $r = |q(\mathbf{x})| = \sqrt{q_x^2 + q_y^2}$; $\phi(\mathbf{x}) = \arctan \frac{|q(\mathbf{x})|}{p(\mathbf{x})}$

$$A(\mathbf{x}) = \sqrt{p^2(\mathbf{x}) + |q(\mathbf{x})|^2}$$

Da un punto di vista operativo, le caratteristiche dell'immagine, vengono calcolate dalle uscite $p(\mathbf{x})$, $q_x(\mathbf{x})$ e $q_y(\mathbf{x})$ di tre filtri sferici in quadratura, ovvero un filtro *pari* $b_e(\mathbf{x}; \lambda_0)$, e due filtri *dispari* $b_{o1}(\mathbf{x}; \lambda_0)$ e $b_{o2}(\mathbf{x}; \lambda_0)$, dove λ_0 è la lunghezza d'onda del filtro, definita come il reciproco della frequenza centrale normalizzata f_0 . I filtri dispari sono ottenuti dalla trasformata di Riesz di quello pari.

Avremo:

$$\mathbf{R}_x(\omega) = -\frac{j\omega_x}{|\omega|} \quad \mathbf{R}_y(\omega) = -\frac{j\omega_y}{|\omega|} \quad \text{Trasformata di Riesz lungo } x \text{ e } y$$

$$\mathbf{Bo1} = \mathbf{R}_x(\omega)\mathbf{Be}(\omega) \quad \mathbf{Bo2} = \mathbf{R}_y(\omega)\mathbf{Be}(\omega) \quad \text{Filtri dispari}$$

dove $\mathbf{B}e(\boldsymbol{\omega})$ è la trasformata di Fourier del filtro pari e $\boldsymbol{\omega}=[\omega_x, \omega_y]^T$ è la frequenza angolare normalizzata. In questo caso viene adottato il kernel della differenza di Poisson (DoP) per determinare il filtro pari:

$$\mathbf{B}e(\boldsymbol{\omega}) = \exp(-|\boldsymbol{\omega}|s_1) - \exp(-|\boldsymbol{\omega}|s_2) \quad \text{Filtro pari}$$

dove $|\boldsymbol{\omega}|$ è la frequenza angolare normalizzata, s_1 e $s_2 > s_1$ sono due parametri di scala.

La lunghezza d'onda è correlata ai due parametri tramite l'equazione:

$$\lambda_0 = 2\pi \frac{s_1 - s_2}{\log(s_1) - \log(s_2)}$$

Dalle risposte dei tre filtri: $p(\mathbf{x}) = (I * b_e)(\mathbf{x})$, $q_1(\mathbf{x}) = (I * b_{o1})(\mathbf{x})$, $q_2(\mathbf{x}) = (I * b_{o2})(\mathbf{x})$, $\mathbf{q}(\mathbf{x}) = [q_1(\mathbf{x}), q_2(\mathbf{x})]^T$,

si ottengono fase locale $\hat{f}(\mathbf{x})$ e ampiezza $A(\mathbf{x})$, dall'immagine p e dal vettore \mathbf{r} (esattamente come $s(\mathbf{x})$ e $s_H(\mathbf{x})$ nel caso monodimensionale), e orientazione locale $\theta(\mathbf{x})$ dalle due trasformate di Riesz.

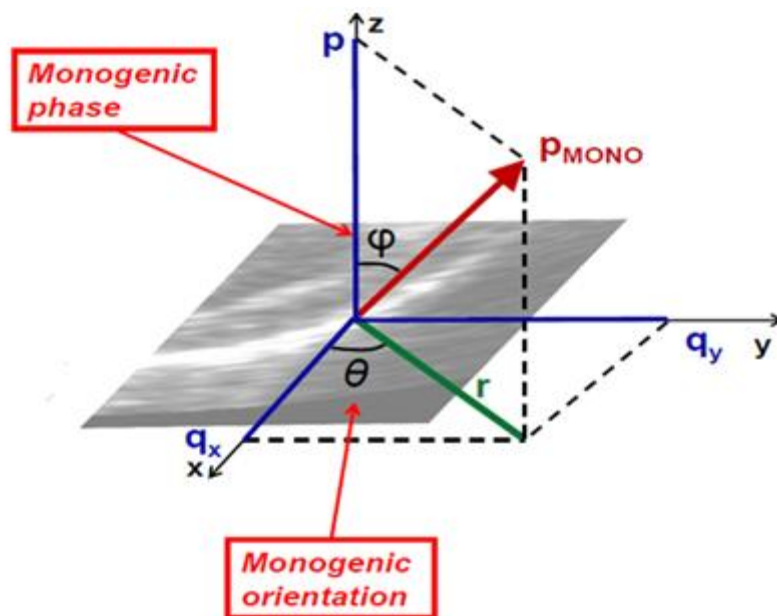


Figura 16. Rappresentazione del segnale monogenico

Nelle immagini seguenti viene mostrato un esempio dell'informazione di fase e di orientazione di una immagine test (fig. 17).

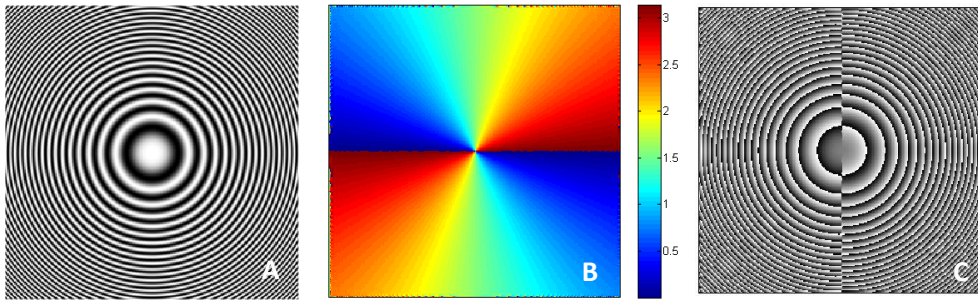


Figura 17. (A) Immagine test (B) Rappresentazione dell'orientazione dell'immagine (C) Rappresentazione della fase dell'immagine

Si noti come nei punti in cui la fase è una funzione continua, l'immagine risulti continua, mentre in presenza di discontinuità, avremo delle transizioni di fase da -90° a 90° .

Imponendo il vincolo di costanza della fase dell'immagine:

$$\varphi_x u + \varphi_y v + \varphi_t = 0$$

si ricava l'equazione di Optical flow del segnale monogenico da cui si deriva, aggiungendo un vincolo ulteriore come nel caso del flusso ottico basato sull'intensità del segnale, il campo di spostamento.

3.3 Applicazione della teoria basata sul segnale monogenico in ecografia

Nel secondo capitolo è stato illustrato un metodo, presentato da un recente studio, che utilizza tecniche di analisi dei grafi per l'individuazione di parametri che possano essere rappresentativi del grado di organizzazione della rete microvascolare epatica (vascular connectome). Tali parametri vengono poi correlati al grado di ipertensione portale nei pazienti cirrotici.

Il metodo si basa sull'esecuzione dell'ecografia con mezzo di contrasto (CEUS), e sul calcolo di un coefficiente di clustering (C) che è stato ricavato a partire dall'analisi dei grafi ottenuti dal confronto dei profili intensità-tempo di tutti i pixel coinvolti.

Grazie alla stretta correlazione tra il valore del coefficiente di clustering e gradiente pressorio venoso epatico (HVPG), è possibile effettuare una diagnosi di ipertensione portale totalmente non invasiva e priva di conseguenze dannose per il paziente coinvolto.

Tuttavia, durante l'acquisizione della sequenza di immagini ecografiche sono inevitabili gli artefatti dati dal movimento respiratorio del paziente. Si genera quindi movimento in-plane (sul piano di acquisizione dell'immagine) e out-of-plane (al di fuori del piano di acquisizione dell'immagine). Le fluttuazioni che si creano nelle curve intensità-tempo, riducono l'accuratezza nella costruzione dei grafi, e conseguentemente la precisione nella misura della pressione portale. Poiché CEUS è una modalità di imaging bidimensionale, il software può correggere solo i movimenti che avvengono nel piano di acquisizione dell'immagine (in-plane). In questo elaborato, la nostra analisi si limita alla correzione del movimento in-plane.

Lo scopo è quello di presentare una metodica che ci consenta di riallineare l'immagine, in modo da avere una corrispondenza dei pixels nel tempo e di costruire in modo corretto le curve di enhancement.

A causa del passaggio del mezzo di contrasto durante l'esame ecografico, viene violato il vincolo di costanza della luminosità dei pixels ed è quindi impossibile applicare le tecniche tradizionali di stima del moto. La tecnica basata sul segnale monogenico permette di risolvere tale problema poiché si fonda sulla conservazione della fase dell'immagine. Quest'ultima, infatti, essendo indipendente dalle variazioni di intensità, ci permette stimare in modo efficace il movimento delle strutture anatomiche, durante la perfusione epatica.

3.4 Test su immagini ecografiche

In questo paragrafo vengono illustrati alcuni risultati ottenuti applicando il principio della conservazione della fase, alle sequenze di immagini ecografiche del fegato durante la perfusione epatica. Il metodo è stato testato su un certo numero di sequenze acquisite all'ospedale di Barcellona e all'ospedale Sant'Orsola di Bologna.

Dopo il filtraggio, implementato in ambiente Matlab, si ottiene un campo di moto applicato ai frames della sequenza, costituito da un vettore spostamento blu per ogni pixel presente.

Si osserva come tali vettori costituiscano solo dei "puntini", in assenza di movimento, mentre durante il moto delle strutture anatomiche epatiche, si estendono seguendone la direzione.

A differenza dell'Optical Flow, la variazione della luminosità dei pixel, dovuta alla perfusione del fegato tramite il mezzo di contrasto, non viene registrata dal vettore spostamento

Di seguito vengono riportati i risultati qualitativi del test, basati sui dati DCE-US epatici di tre pazienti. Vengono riproposti i frames più significativi della sequenza, al fine di mostrare l'efficacia del metodo basato sulla conservazione della fase.

Per analizzare la sequenza di immagini di ogni paziente, è stata utilizzata la stessa procedura ivi descritta.

Le figure 18.a, 21.a, 24.a rappresentano il frame della sequenza in cui non sono stati riscontrati movimenti significativi. Conseguentemente si osserva un campo di moto costituito da vettori aventi dimensioni contenute, che tendono a collassare in un punto. Successivamente sono stati riportati tre frames consecutivi (Fig. 19, 22, 25) che corrispondono all'inizio del movimento respiratorio del paziente. Si noti come i vettori siano notevolmente più estesi e come, nella successione dei tre frames, seguano il moto delle strutture anatomiche del paziente.

Inoltre è stata selezionata all'interno dell'immagine una regione di interesse rettangolare. Tale regione è stata scelta poiché mostra i

movimenti più evidenti all'interno del frame durante la sequenza. Con tale procedimento si riesce a indicare nel modo più chiaro possibile come i vettori presentino dimensioni ridotte in assenza di movimento (Fig. 18.b, 21.b, 24.b), nonostante la variazione di luminosità dei pixel data dalla perfusione epatica, e come "seguano" il moto delle strutture, in presenza di movimento (Fig. 20, 23, 26).

La regione d'interesse selezionata è definita dal vettore $rect = [x, y, width, height]$, i cui elementi sono rispettivamente le coordinate x e y del primo vertice in alto a sinistra, altezza e larghezza del rettangolo selezionato.

- Paziente 1

Regione di interesse definita da $rect = [101, 176, 100, 100]$

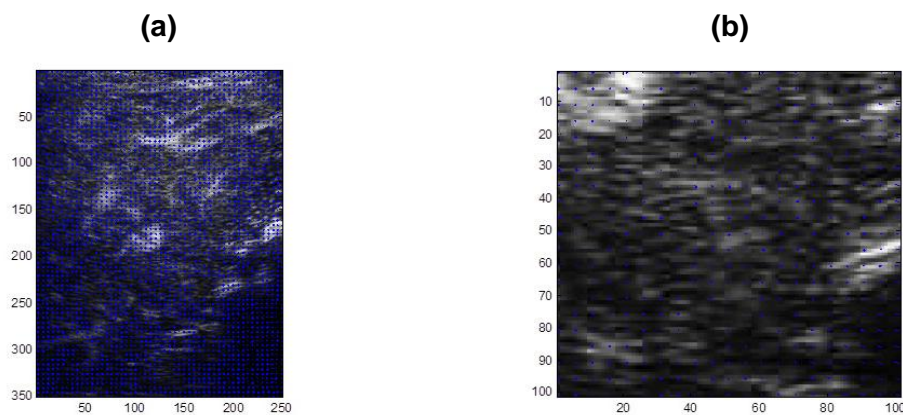


Figura 18. (a) frame 50; (b) regione di interesse nel frame 50: si riscontra movimento contenuto, i vettori hanno un modulo nullo.




Figura 19. Frames (a) 278 (b) 279 (c) 280: Inizia il movimento respiratorio, i vettori sono estesi.




Figura 20. Regione di interesse nei frames: (a) 278 (b) 279 (c) 280

- Paziente 2

Regione di interesse definita da $\text{rect}=[86,186,100,100]$

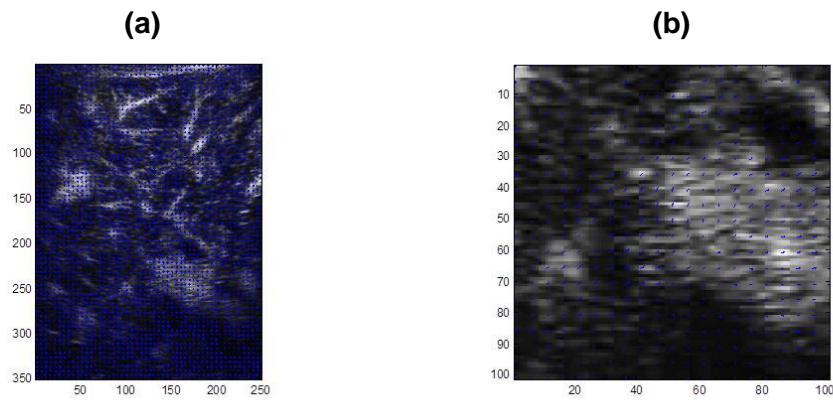


Figura 21. (a) frame 26; (b) regione di interesse nel frame 26: si riscontra movimento contenuto, i vettori non sono particolarmente evidenti.




Figura 22. Frames (a) 278 (b) 279 (c) 280: Inizia il movimento respiratorio, i vettori seguono il movimento delle strutture acquisite.

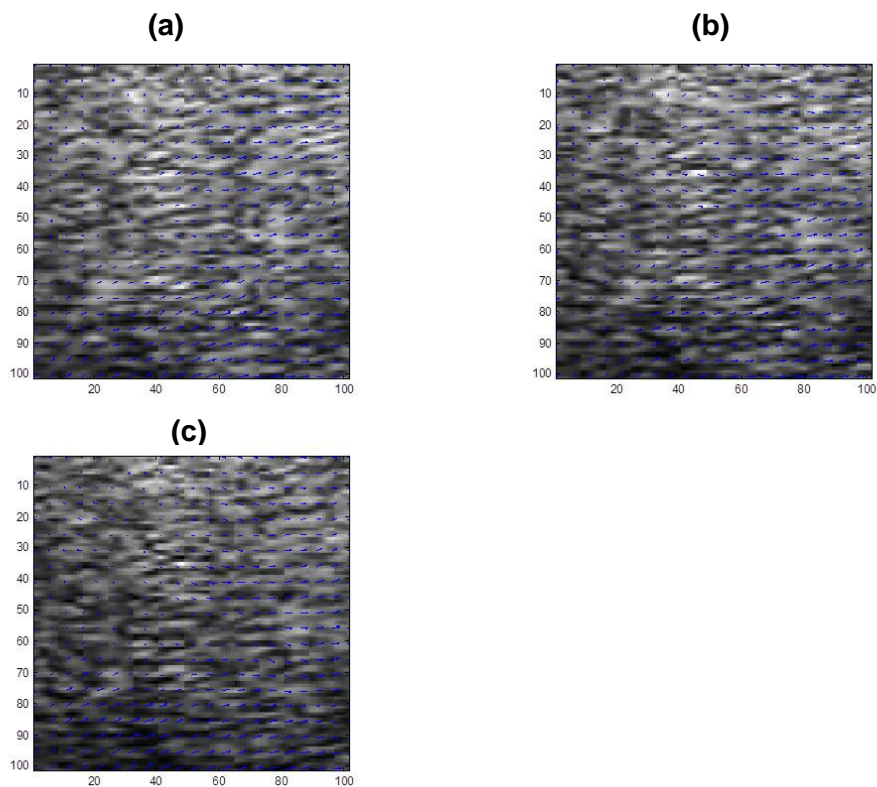


Figura 23. Regione di interesse nei frames (a) 423 (b) 424 (c) 425

- Paziente 3

Regione di interesse definita da $\text{rect}=[91,201,100,100]$

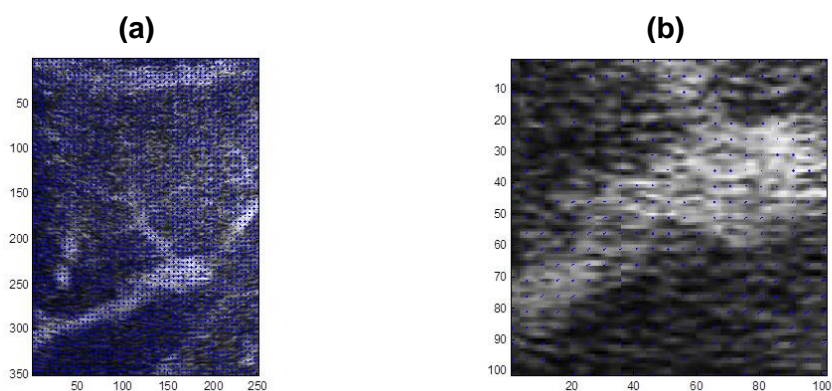


Figura 24. (a) frame 8; (b) regione di interesse nel frame 8: si riscontra movimento contenuto, i vettori non sono particolarmente evidenti.




Figura 25. Frames (a) 60 (b) 61 (c) 62: inizia il movimento respiratorio che la presenza del campo di moto evidenzia.

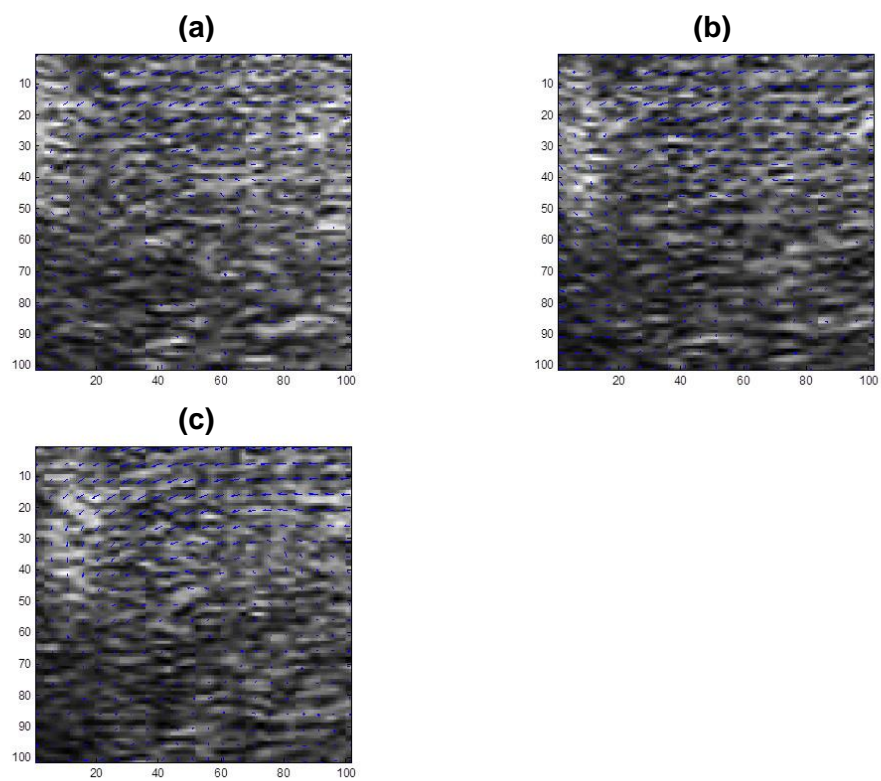


Figura 26. Regione di interesse nei frames (a) 60 (b) 61 (c) 62

Conclusioni

In questo elaborato sono stati presentati gli strumenti atti alla valutazione della vascolarità epatica, con una particolare focalizzazione sulle tecniche non invasive per diagnosticare l'ipertensione portale, diretta conseguenza della maggior parte delle malattie epatiche croniche. Un fegato malato, infatti, è caratterizzato da ipertensione portale, dalla presenza di varici esofagee e gastriche e da una circolazione non organizzata, dotata di numerosi circoli collaterali.

In questo ambito l'ecografia con mezzo di contrasto si impone come uno dei metodi più efficaci e soprattutto meno invasivi per valutare la circolazione del fegato. In particolare, secondo un recente studio, è possibile, tramite l'elaborazione delle curve di enhancement ottenute dalla sequenza ecografica, trovare una diretta correlazione tra il grado di organizzazione della microcircolazione epatica e il valore dell'ipertensione portale.

Tuttavia, durante l'esecuzione dell'esame ecografico, i movimenti respiratori del paziente non sempre consentono una corretta elaborazione dei parametri dell'immagine. Inoltre, a causa delle variazioni di luminosità dei pixels, conseguenti al passaggio del mezzo di contrasto, non è possibile applicare le tecniche tradizionali di stima del moto, basate sulla conservazione dell'intensità luminosa (Block Matching e Optical Flow).

Grazie alla teoria del segnale monogenico basata sulla conservazione della fase, è stato possibile verificare, come i vettori appartenenti al campo di moto rilevino solo i movimenti effettivi delle strutture anatomiche, e come siano invece insensibili ai cambiamenti di intensità dovuti alla perfusione epatica. Nell'ultima parte dell'elaborato è stato testato tale metodo su sequenze di immagini ecografiche acquisite all'ospedale di Barcellona e all'ospedale Sant'Orsola di Bologna.

In questo contesto l'informazione di fase dell'immagine gioca un ruolo importantissimo, consentendoci di effettuare una stima del movimento efficace e robusta al rumore, nonostante la violazione del vincolo della

costanza del profilo d'intensità dell'immagine. Ciò permette di ottenere delle curve intensità-tempo accurate e conseguentemente, tramite i parametri fisiologici estrapolati dall'immagine ecografica, di calcolare il valore dell'ipertensione portale. Sarà oggetto di indagini successive la conferma di questi risultati preliminari mediante validazione quantitativa di quanto testato in questa tesi, su una popolazione numerosa di pazienti in cui la misura di pressione portale è stata effettuata con le tecniche invasive classiche. Dai risultati di questo studio, emerge che l'ecografia con mezzo di contrasto può essere considerata una tecnica promettente per diagnosi e prognosi delle malattie epatiche, consentendo la misura non invasiva della pressione portale.

BIBLIOGRAFIA

[1] Rindi G., Manni E., *Fisiologia Umana*, Volume secondo, Torino, UTET, 1983.

[2] <http://www.humanitas.it/>

[3] Bleibel W., Chopra S., Curry M. *Portal hypertension in adults* In: UpToDate, Basow, Ds (Ed), UpToDate, Waltham, MA, 2015

[4] Berzigotti A., Seijo S., Reverter E., Bosch J. *Assessing portal hypertension in liver diseases*. Expert Rev. Gastroenterol. Hepatol: 7(2), 141-155 (2013)

[5] Dietrich C. *Contrast-enhanced ultrasound for the evaluation of liver lesions* In: UpToDate, Basow, Ds (Ed), UpToDate, Waltham, MA, 2015

[6] Roldan I. A., Berzigotti A, Gilabert R., Bosch J. *Assessment of hepatic vascular network connectivity by automated graph-analysis of dynamic contrast-enhanced ultrasound to evaluate portal hypertension in patients with cirrosis: a pilot study*.

[7] Debbaut C., Segers P., Cornilie P., Casteleyn C., Dierick M., Laleman W., Monbaliu D. *Analyzing the human liver vascular architecture by combining vascular corrosion casting and micro-CT scanning: a feasibility study*. Journal of Anatomy, 2014

[8] Torricelli P., Mignani S., Zompatori M. *Manuale di diagnostica per immagini per il corso di laurea in medicina e chirurgia*, Società Editrice Esculapio, 2008

[9] Dietrich C. *Noninvasive assessment of hepatic fibrosis: Ultrasound-based elastography* In: UpToDate, Basow, Ds (Ed), UpToDate, Waltham, MA, 2015

[10] https://iame.com/online/breast_elastography/content.php

[11] http://www.allafinedelpalo.it/uploads/opticalFlow_presentazione.pdf

[12] Alessandrini M., Basarab A., Liebgott H., Bernard O. *Myocardial Motion Estimation from Medical Images Using the Monogenic Signal*, IEEE transactions on image processing, vol. 22, no. 3, March 2013

[13] Felsberg M., Sommer G. *The Monogenic Signal*, IEEE transactions on signal processing, vol. 49, no. 12, December 2001

[14] Langley K., Anderson S. *The Riesz transform and simultaneous representations of phase, energy and orientation in spatial vision*, Vision Research, Volume 50, Issue 17, 6 August 2010, Pages 1748–1765